ISSN　2435-6883

九州ハンドセラピィ研究会学術集会誌

第 13 巻

第 13 回九州ハンドセラピィ研究会学術集会抄録集

The 13th Annual Meeting of Kyushu Hand Therapy Lab

Web 開催

会期：2022 年 2 月 5 日（土）

会長：栗木　康介（福岡整形外科病院）

目次

【ご案内】

1. 会長挨拶・・・

学術集会会長挨拶

第 13 回九州ハンドセラピィ研究会学術集会の開催にあたって

第 13 回九州ハンドセラピィ研究会学術集会
会長　栗木　康介

皆様にはますますご清祥のこととお慶び申し上げます．このたび，第 13 回九州ハンドセラピィ研究会学術集会を 2022 年 2 月 5 日（土）に web 会場にて開催させていただく運びとなりました．本学術集会では，当日のライブ配信に加え，後日約 2 週間のオンデマンド配信を行い多くの時間を聴講していただけるようになっております．当初は第 43 回九州手外科研究会代表世話人の大分中村病院の亀渕克彦先生をはじめ，九州手外科研究会の諸先生方には格別なるご高配，ご支援を賜り，大分市での同時開催を予定しておりました．しかし，COVID-19 の猛威や新たな変異ウイルスの影響もあり，現地での開催は厳しいと判断し web 学会へ変更させていただきました．このような状況下でも学術集会が開催されることは，皆様からのご支援の賜物であり，心より深く感謝申し上げます．

本学術集会では特別講演，教育講演，シンポジウムに対して『母指 CM 関節症』をテーマとして掲げております．超高齢化社会において，定年や就業年齢の引き上げが見込まれ，母指 CM 関節症をはじめとする手指の変形性関節症は今後も私たちが多く関わっていくことと考えられます．そのため，我々も様々な視点から学んでいく必要があると考えており，経験豊富な先生方にご講演いただきます．

まず，特別講演では福岡整形外科病院の医長であり，手外科医の松田匡弘先生に『母指 CM 関節症に対する病態と治療-関節温存を目的とした第 1 中手骨矯正骨切り術-』をご講演いただきます．強固な固定が可能な骨切り術を行うことで早期の手の使用が可能な点や関節温存を目的とすることで，その後のサルベージなどについてご講演いただく予定です．

教育講演では『母指 CM 関節症治療に関連する母指球筋筋活動解析の一考察』と題しまして中部大学の生命健康科学部作業療法科の教授であられ日本ハンドセラピィ学会副理事長でもある岡野昭夫先生に豊富な臨床経験と基礎研究に裏付けられたバイオメカニクスについてご講演いただく予定です．

シンポジウムでは『母指 CM 関節症の後療法』として「保存療法」を私が担当し，「関節形成術後療法」を福岡山王病院の塚本和代先生，「骨切り術後療法」を愛野記念病院の岩永祐一先生にお願いし，各後療法についてお話いただく予定です．

さらに COVID-19 の影響で splint についての講義や実技が減っているとのお声もいただいております．そのため，splint セミナーと題しまして『screw splint』を愛野記念病院の山田玄太先生，『dynamic flexion splint』を那覇市立病院の澤田歩先生にご依頼し，臨床経験豊富な先生方に実際の作製手順動画や症例を提示しながら適応についてご講演いただく予定です．

また日頃の臨床成果を発表していただく一般演題も 3 セッション用意しております．Web 上ですがご参加いただく皆様からの活発なご意見を期待しております．

web 開催だからこそ様々な地域から皆様にお集まりいただき，活発な意見交換ができるよう準備を進めている次第です．

末筆ながら本学術集会の準備に携わっていただいた九州ハンドセラピィ研究会世話人の方々，お力添えをいただいた皆様に深く御礼申し上げます．

開催方法について

本学術集会は，COVID-19 拡大防止策の観点から，ライブ配信およびオンデマンドによる録画配信による web 開催で行います.

【概要】

企画	配信
特別講演 教育講演 シンポジウンム splint セミナー 一般演題 （口述 14 演題）	【Zoom ウェビナーによるライブ配信】 2 月 5 日（土） 【録画配信】 2 月 12 日（土）～3 月 5 日（土）予定 2 月～（準備でき次第配信予定）

学術集会参加者へのお知らせ

1. 参加費について

・セラピスト（PT・OT）：5,000 円

・医師：5,000 円

2. 参加受付について

配布されたログイン ID とパスワードを使って，web 会場に入りご参加ください.

・振り込みの確認ができない場合は，ID とパスワードの発行を致しませんのでご了承ください.

・参加費の入金後，運営側より入金確認のメールを送信いたします．万が一メールが届かない場合は，第 13 回九州ハンドセラピィ研究会学術集会 事務局までお問い合わせください.

・ライブ配信で参加される場合は，良い通信環境でご参加ください.

・ライブ配信の視聴ができないことや見逃しに関する保証はいたしません.

・インターネット回線の通信費などは，研究会では負担いたしません.

・web 会場での操作方法については，学術集会ホームページをご確認ください.

3. 録画・録音・写真撮影について

・web 配信における PC の画面録画機能及びスクリーンショット等による講演，発表の録画ならびに画面撮影は固くお断りいたします.

4. 参加証明証について

・web 会場よりダウンロードください.

5. 本学術集会参加による取得できるポイントについて

・日本作業療法士協会　基礎研修ポイント（1 ポイント）

6. お問い合わせ先

第 13 回九州ハンドセラピィ研究会学術集会　事務局

13th.kyushuhand.2022@gmail.com

ライブ配信による講演・シンポジウム等・一般演題の発言方法

1. 特別講演・教育講演・シンポジウム・splint セミナー

・Zoom の Q&A にて行います.

・講演の際に書き込みくださいますようお願い申し上げます.

・質疑は座長が選定して，質問者の代わりに質疑を行います.

2. 一般演題（ライブ配信）・一般演題（オンデマンド配信）

【ライブ配信による発表に対する質問の場合】

・Zoom の Q&A にて行います.

・一般演題の際に書き込みくださいますようお願い申し上げます.

・質疑は座長が選定して，質問者の代わりに質疑を行います.

【オンデマンド配信による発表に対する質問の場合】

・ライブ開催日の，録画データ配信での発表に対する質疑応答は，座長と演者間で事前に行われた質疑応答内容の発表のみとなります.

学術集会日程表

第 13 回九州ハンドセラピィ研究会学術集会

8:30	zoom 入室開始	
8:50	開会式	
9:00	特別講演 松田　匡弘　先生	ライブ配信 録画配信
10:00	休憩	
10:10	一般演題Ⅰ	ライブ配信 録画配信
11:00	休憩	
11:10	一般演題Ⅱ	ライブ配信 録画配信
12:00	休憩	
13:00	splint セミナー ハンドセラピストの強みを活かす ー私が行う splint 療法ー	ライブ配信 録画配信
14:00	休憩	
14:10	一般演題Ⅲ	ライブ配信 録画配信
14:50	休憩	
15:00	教育講演 岡野　昭夫　先生	ライブ配信 録画配信
15:40	休憩	
16:00	シンポジウム	ライブ配信 録画配信
16:40	閉会式	

第 13 回　九州ハンドセラピィ研究会学術集会　プログラム

2022 年 2 月 5 日（土）

特別講演　**9：00～10：00**

座長：栗木 康介（福岡整形外科病院）

『母指 CM 関節症に対する病態と治療　- 関節温存を目的とした第 1 中手骨矯正骨切り術 - 』

福岡整形外科病院　整形外科　医長　松田　匡弘　先生

一般演題 I　**10：10～11：00**

座長：澤田 歩（那覇市立病院）

I -1　手指屈筋腱断裂術後に指屈曲固定を行った 3 例

聖マリア病院　太島　孝也

I -2　開放性指尖部損傷を呈した症例に対するセラピィ経験

大手町病院　大草　直樹

I -3　逆行性橈側前腕皮弁術後，母指の機能獲得に向けたセラピィ経験

飯塚病院　リハビリテーション部　栗原　将太

I -4　手指開放骨折術後に二度の観血的関節授動術，皮弁形成術を施行した症例の治療経験

ロクト整形 J2　友寄　俊

I -5　高度 CM 関節亜脱臼と MP 関節過伸展変形を有する進行期母指 CM 関節に対する
靭帯再建関節形成術後に母指スワンネック変形が再燃した症例

福岡山王病院　榎田　慎吾

一般演題Ⅱ **11：10～12：00**
座長：堀 泰輔（いまむら整形外科医院）

Ⅱ-1　重度皮膚軟部組織感染症により広範囲な皮膚欠損を生じた症例に対して機能再建を行い useful hand を獲得した一経験

北九州総合病院　牛尾　篤史

Ⅱ-2　左環指伸筋腱損傷に対する ICAM 法の経験

聖マリア病院　高島　広樹

Ⅱ-3　左環指末節不全切断後,手指拘縮・屈曲障害を生じた症例に対するスプリント療法の試み

那覇市立病院　坂田　美紀

Ⅱ-4　ばね指に伴う指 PIP 関節の関節可動域制限に関する考察

櫛田学整形クリニック　吉田　直弘

Ⅱ-5　上腕骨内側上顆骨折術後の肘関節可動式スプリントの有効性

光市立光総合病院　細井　謙作

splint セミナー『ハンドセラピストの強みを活かす－私が行う splint 療法－』13：00～14：00
座長：下門　範子（北九州総合病院）

『screw splint』
講師：山田　玄太　（愛野記念病院）

『dynamic flexion splint』
講師：澤田　歩　（那覇市立病院）

一般演題Ⅲ **14：10～14：50**

座長： 太島 孝也（聖マリア病院）

Ⅲ-1　橈骨遠位関節内骨折術後例に対する牽引下手関節可動域訓練の有効性について

飯田整形外科クリニック　医療法人幸仁会飯田病院　久木﨑　航

Ⅲ-2　指背ヒートプレス損傷後に植皮術を施行し，長期経過にて拘縮増悪を呈した症例の治療経験

那覇市立病院　澤田　歩

Ⅲ-3　投球障害に対し肘関節伸展制限が及ぼす影響・傾向
-肩関節回旋可動域・握力・ピンチ力に着目して-

愛野記念病院　本多　一平

Ⅲ-4　重度手根管症候群術後の短期的患者満足度について
-運動機能 VS 知覚機能-

明野中央病院　郷司　実花

教育講演 **15：00～15：40**

座長：野中　信宏（愛野記念病院）

『母指 CM 関節症治療に関連する母指球筋筋活動解析の一考察』

中部大学　生命健康科学部作業療法科　教授　岡野　昭夫　先生

シンポジウム　『母指 CM 関節症の後療法』　16：00～16：40

座長：佐伯　匡司（たぐち整形外科クリニック）

保存療法

母指 CM 関節症に対する保存療法

-splint 療法の実際と客観的評価の試み-

福岡整形外科病院　栗木　康介

関節形成術

進行期母指 CM 関節症に対する関節形成術後後療法のポイント

-当院での LRSA 法術後の実際-

福岡山王病院　塚本　和代

骨切り術後

母指 CM 関節症に対する第 1 中手骨外転対立骨切り術後早期の後療法

愛野記念病院　岩永　祐一

特　別　講　演

9：00～10：00

母指 CM 関節症に対する病態と治療
―関節温存を目的とした第１中手骨矯正骨切り術―

講師：松田　匡弘　先生
（福岡整形外科病院　医長　手外科専門医）

座長：栗木　康介（福岡整形外科病院）

特別講演　講師紹介

松田　匡弘　（まつだ　まさひろ）先生

Masahiro Matsuda

福岡整形外科病院　医長　手外科専門医

職歴

2005 年　九州大学医学部卒業

2005 年　公立学校共済九州中央病院

2007 年　唐津赤十字病院

2008 年　福岡整形外科病院

2009 年　県立粕屋新光園，九州大学病院

2010 年　福岡赤十字病院

2011 年　国立病院機構福岡東医療センター

2012 年　県立宮崎病院

2013 年　福岡整形外科病院

所属学会

日本整形外科学会

日本手外科学会

日本肘関節学会

日本人工関節学会

日本関節鏡・膝・スポーツ整形外科学会

日本骨折治療学会

西日本整形・災害外科学会

九州大学骨折治療研究会　世話人

資格

日本整形外科学会　整形外科専門医

リウマチ専門医

スポーツ認定医

日本手外科学会　手外科専門医

日本人工関節学会　人工関節認定医

特別講演

母指 CM 関節症に対する病態と治療
—関節温存を目的とした第 1 中手骨矯正骨切り術—

福岡整形外科病院
松田　匡弘

母指ＣＭ関節症に対する治療は，装具療法やステロイド注射療法に代表される保存治療と，関節固定術や関節形成術に代表される手術療法に分けられる．近年では，保存治療において関節変形が進行する要因として女性ホルモンの低下に伴う滑膜炎があげられ早期治療介入の必要性が謳われ，また当院の栗木らは至適肢位での装具治療の有用性を改めて報告している．手術療法においては，人工靱帯を用いた種々の関節形成術や，関節温存可能な第 1 中手骨矯正骨骨切り術が注目を集めている．

当院では 2017 年より，保存治療に抵抗する症例の手術術式は第 1 中手骨矯正骨切り術（first metacarpal abduction-opposition wedge osteotomy: AOO）を第一選択としている．また高齢で活動性の低い症例には関節形成術，高齢かつ MP 関節過伸展例では関節固定術を検討し，患者背景にあった術式を選択するようにしている．AOO は本邦の Futami らが 1992 年に有用な術式と報告し，近年ロッキングプレートを用いた固定が可能となりふたたび良好な成績が報告されている．疼痛を軽減するメカニズムとして，中手骨角が変化することで CM 関節の亜脱臼が改善されること，ピンチ時の荷重部に変化が生じ荷重分散が起こると予測されている．

本術式の有利な点として，術後 1 週の抜糸時には外固定を脱着可能なスプリントへ変更可能であること，関節温存しているため術後可動域が予測しやすいこと，症状再燃時に追加治療可能なことが挙げられる．術後のリハビリテーションは，装具作成と可動域の獲得，機能改善に分けられる．装具は MP 関節の疼痛が出ないような至適位置を確認しながら調整し，ピンチ肢位が手関節掌屈位などの不良肢位であれば手関節から作成するように努める．可動域訓練は骨癒合後から積極的に開始するが，関節亜脱臼が改善しているため患者の不安感が軽減しており容易なことが多い．また術後早期から脱着可能な装具へと変更可能なことも，患者が自己にて ROM 訓練しやすい背景となっている．機能改善はピンチ力と粗大把握力の再獲得を目標とし，ピンチ肢位についての教育や計測器による患者フィードバックを行なっている．

AOO は対立外転方向に 30°の矯正骨切りを行なう術式であるが，OA や亜脱臼の程度がさまざまな母指 CM 関節症において画一的な手術でよいかは不明であるという問題点も残っている．本講演では，症例毎の亜脱臼の方向や程度の違いを CT を用いて評価し，術前に矯正方向と骨切り量を計画して手術施行したので報告する．また中手骨角や中手骨関節面形状から CM 関節症の病態を考え，今後の矯正骨切り術の展望を考察する．

splint セミナー

13：00～14：00

ハンドセラピストの強みを活かす
―私が行う splint 療法―

講師

「screw splint」　山田　玄太
（愛野記念病院）

「dynamic flexion splint」　澤田　歩
（那覇市立病院）

司会：下門　範子（北九州総合病院）

教　育　講　演

15：00～15：40

母指 CM 関節症治療に関連する
母指球筋筋活動解析の一考察

講師：岡野　昭夫　先生
（中部大学 生命健康科学部作業療法科　教授）

座長：野中　信宏（愛野記念病院）

教育講演　講師紹介

岡野　昭夫　（おかの　あきお）先生

Akio Okano

中部大学　生命健康科学部作業療法科　教授

職歴

1987 年　名古屋大学　医療技術短期大学部作業療法科　卒業

1987 年　社会福祉法人京都博愛会病院　リハビリテーション部

1990 年　特定医療法人鈴鹿回生総合病院　リハビリテーションセンター

2003 年　大阪リハビリテーション専門学校　作業療法科　専任教員

2006 年　星城大学　リハビリテーション専門学校　作業療法学専攻　准教授

2010 年　中部大学　生命健康科学部作業療法科　教授

2012 年　中部大学　生命健康科学部作業療法科　主任

学会活動

日本作業療法士協会　教育部　専門作業療法士審査班　委員

日本ハンドセラピィ学会　副理事長

日本手外科学会　準会員

日本末梢神経学会　正会員

NPO 法人日本ハンドフロンティア　理事

愛知県ハンドセラピィ研究会　世話人

資格

日本作業療法士協会　　認定作業療法士

　　専門作業療法士（手外科）

日本ハンドセラピィ学会　認定ハンドセラピスト（JCHT）

教育講演

母指 CM 関節症治療に関連する母指球筋筋活動解析の一考察

中部大学　生命健康科学部　作業療法科　教授
岡野　昭夫

母指 CM 関節症の発症要因に関する研究では，鞍関節の中手骨関節面と大菱形骨関節面の変性状態を分析したものや関節構成靭帯の変性状態を分析したもの等があり，疾患の進行度による組織変化から矢状面と冠状面における骨形状と靭帯の変化が発症要因と関連するとされている．また予防的検知からの研究では，中手骨長軸と近位関節面の矢状面での volar tilt および大菱形骨遠位関節面の冠状面での撓側への傾きを測定し，中手骨近位関節面の撓背側方向への不安定性の指標とする報告もある．加えて，昨今では第一背側骨間筋（FDI）と母指対立筋（OPP）の筋力強化が母指 CM 関節症の進行を予防する効果があるという報告もみられるようになり，母指 CM 関節症に対する積極的なリハ介入が注目されている．

しかし，母指 CM 関節症の発症や進行に関係するピンチ動作や母指運動には，直接関節近位に付着する FDI や OPP 以外にも多くの筋が関与しており，不安定性のある関節の安定性が，この 2 筋だけで制御されるとは考えにくく，これらの報告は検証が不足していると考えている．加えて，母指 CM 関節亜脱臼を呈している症例では，母指 MP 関節過伸展位変形を呈していることも多く，この場合，多くは母指ジグザグ変形を呈し，通常のピンチができなくなってしまっている．我々はこれまでの研究において，母指ジグザグ変形の改善には，これらと反対の肢位をとる必要があり，母指 MP 関節屈曲位を保持できることが重要と考え，母指 MP 関節屈曲位とピンチ動作時における母指球筋の筋バランスを検証してきた．その結果，ピンチ動作時には，短母指屈筋（FPB）が長母指屈筋（FPL）より優位に活動し，安定したピンチ動作には FPB が重要である可能性を報告している．現在，これまでの研究を発展させ，FPB が主動作筋として働く母指 MP 関節屈曲時とピンチ動作時における短母指外転筋（APB）および母指内転筋（ADP），FDI の筋活動を FPB の筋活動とともに調査し，異なる母指の肢位における母指球筋筋活動バランスを検証している．本研究により，これらの関係性が明らかになれば，母指 CM 関節症の変形肢位や筋バランス不良を改善する方向性がみえてくるものと考える．

今回の講演では，これまでの研究の結果をふまえて，母指球筋の筋活動と母指 CM 関節症の関係性について，若干の考察を加えて報告する．

シンポジウム

16：00～16：40

母指 CM 関節症の後療法

「保 存 療 法」　栗木 康介（福岡整形外科病院）

「関節形成術」　塚本 和代（福岡山王病院）

「骨 切 り 術」　岩永 祐一（愛野記念病院）

座長：佐伯　匡司（たぐち整形外科クリニック）

保存療法

母指 CM 関節症に対する保存療法
-splint 療法の実際と客観的評価の試み-

栗木　康介[1]　田中　創[1]　徳永　真巳[2]　松田　匡弘[2]　櫛田　学[3]
[1]福岡整形外科 リハビリテーション科　[2]福岡整形外科病院 整形外科　[3]櫛田学整形外科クリニック

母指 CM 関節症に対する保存療法には，徒手療法や関節内注射，splint 療法などがある（Spaans, A. J., et al.2015）．特に splint 療法については，短期的な pinch 強度の改善や（Bertozzi, L., et al. 2015），中期的な疼痛緩和の効果が報告されている（Buhler,M.,et al. 2019）．一方で，splint には短期的な痛みの改善効果はないという報告もあり（Buhler,M.,et al. 2019），その効果に関するエビデンスは確立されていない．このように，諸家の報告により splint 療法の効果に違いが出るのは，使用している splint の種類や形状による違いが大きいと考えられる．

近年，疼痛緩和が必要となる初期治療には長い硬性 splint，その後の機能改善には短い硬性 splint が有効であることが明らかにされている（Marotta, N., et al. 2020）．しかし，我々は初期治療として熱可塑性プラスチックを加工した thumb spica splint を使用することで，介入 2 週から痛みや機能障害が改善することを明らかにした（栗木. 2018）．splint 療法において，母指 MP 関節の固定や非固定についていまだに明らかにされていない．我々は介入初期に母指 MP 関節までを固定した splint を作製し，疼痛の軽減に合わせて母指 MP 関節の固定を除去している．その理由として，初期の炎症が強い際に母指 MP 関節が非固定になると母指内転筋の収縮が生じやすくなり，CM 関節への求心性の圧が生じ，橈背側方向への亜脱臼や疼痛増悪が生じるためである．疼痛の軽減が得られたら母指 MP 関節を非固定にし，より ADL 上で使用しやすい形状に変化し，装着下での使用を促している．

また splint の固定性や機能に加え，装着感，耐久性，ビジュアル面，ADL や仕事での使用感を考慮して作製している．このように作製した splint が痛みや機能の改善に有効かを短期的に判断する上でも装着後 2 週で再評価を行うことが重要であると考えている(栗木. 2018)．しかし，短期的な疼痛緩和の効果は得られているが，中・長期的な効果検証が行えていないことや，痛みや機能障害を客観的に評価できていないことが課題である．

今後は，splint 療法による効果の有無を主観的評価だけでなく，客観的に定量化することが重要である．そのため，我々は痛みを定量化する試みとして Pressure pain threshold（PPT）の計測や，手指タッピング機能の質的な解析を試みている．本シンポジウムでは，それらの取り組みや我々の作製する splint 療法のポイントについてもご紹介させていただきたい．

関節形成術

進行期母指 CM 関節症に対する関節形成術後後療法のポイント
－当院での LRSA 法術後の実際－

塚本　和代[1]　榎田　慎吾[1]　副島　修[2]
[1]福岡山王病院　リハビリテーション科　[2]福岡山王病院　整形外科

進行期母指 CM 関節症に対して多くの手術法が報告されている．当院では関節形成術の一つである Thompson 法を開院以来施行してきたが，2015 年からは LRSA 法に変更し施行している．Thompson 法は母指 CM 関節の extrinsic stabilizer の一つである長母指外転筋腱を採取して関節形成を行うが，LRSA 法では長母指外転筋腱を犠牲とせずに suture button と遊離長掌筋腱を用いて強固な靭帯再建を併用することで，早期に関節の安定が獲得でき運動療法が開始できることが特徴であり，術後の良好な成績が判明している．
当院での一般的な後療法の経過とポイントを紹介する．術後 1 日目は母指 IP 関節の遊びの範囲での母指の動きの確認を行い，ポジショニングと上肢の管理方法を指導している．術後 3 日目から thumb spica splint をセラピィ時には除去して，腫脹の軽減を図りながら母指の関節可動域練習と対立練習を開始する．概ね術後 7 日ほど経過すると母指と小指の対立が可能となる．術側指が利き手の場合には，三指つまみができるようであれば書字動作や箸操作練習を開始し，10 日から 2 週間程度で軽負荷での書字及び箸操作が可能となる．ペグやビー玉など軽量で摘まみやすい形状のものからピンチ練習を行い徐々に段階づけている．第一中手骨基部から CM 関節までと第二中手骨背側には創部があり，その下を通る長／短母指伸筋腱，長母指外転筋腱と示指伸筋腱の癒着を防止するために滑走練習を積極的に行うことが重要である．この手術では大菱形骨を全摘した状態で母指を対立位に保持しており，前斜靭帯や後斜靭帯などの張力により均衡のとれていた手根骨の配列が変化し，これまでの構造とは異なる手根骨の配列での手関節と第一中手骨の動きの獲得が必要である．可動性の低下した手根骨の運動性を出していき，手関節の可動域の拡大につなげている．鞍関節の除去により滑らかな対立動作と母指及び示指の回旋を含んだ複合運動が起こりにくく，野球のボールの網目を親指でなぞる，コインを 2 枚重ねた状態で母指と示指ですり合わせる，紙縒りを作るなどの物品操作を行っている．本術式は強固な靭帯再建により，術後早期には第一中手骨が外転位を取り内転制限を起こしやすい特徴がある．そのため積極的な母指の内転を含んだ強いピンチ練習や母指内転位での手関節尺屈を行う必要がある．過用の目安は疼痛が VAS で 30/100 以下でかつ 3 日以内に使用後の疼痛が治まることとし，洗濯バサミやセラプラストをつまむ，雑巾を絞る，洗面器で水をすくう，フライパンを振る，重い荷物を持つなどの母指及び手関節の筋力強化を行い，術後 1 ヶ月で ADL が獲得出来る様に疼痛のコントロールを図りながら ADL 及び IADL の指導を行っている．
さらに，これまでの検討より見えてきた問題点と今後の展望についても解説を行う．

骨切り術

母指 CM 関節症に対する第 1 中手骨外転対立骨切り術後早期の後療法

岩永　祐一[1]　油井　栄樹[1]　野中　信宏[1]　田崎　和幸[1]　貝田　英二[2]
[1]愛野記念病院　手外科センター　愛野記念病院　整形外科[2]

【緒言】母指 CM 関節症に対する第 1 中手骨外転対立骨切り術（AOO）は，亜脱臼の改善と共に荷重箇所を軟骨変性が進行していない部分へ移し,疼痛軽減を得る術式とされる.術後は骨切り部を安定させるために母指 CM, MP 関節を外固定することが多く，術後早期での後療法は，骨転位防止と拘縮への対応が主となる．今回は術後短期治療成績を報告する.

【対象と方法】対象は，AOO を行い経過観察が可能であった 7 例 8 手（男性 2 例，女性 5 例，平均年齢 61.7±9.9 歳）とした．Eaton 分類 stage1 が 1 手，2 が 7 手であった．手術は第 1 中手骨基部で，背橈側から掌尺側へ 30 度の楔状骨切りを行い，tension band wiring 法で内固定を行った．術後翌日に母指 CM，MP 関節の外固定スプリントを作製し，終日装着させた．術後早期の運動は，外固定を取り外して，セラピストが徒手的に第 1 中手骨を固定し，母指 MP，IP 単関節での自他動屈曲伸展運動を行い，続いて母指 MP，IP 関節同時屈曲伸展運動を行った．それぞれ関節性，腱性拘縮の予防を目的として行った．術後 3 週経過後から母指 CM 関節の運動を開始した.他動運動は骨切り部より近位を把持した状態から始め,対立運動に加え橈側外転運動を行った.いずれも関節性，腱性拘縮，母指内転筋の筋性拘縮の改善を目的に実施した．自動運動では橈側外転位を保持させ，母指 CM 関節優位な開排運動を促した．治療成績を術前と術後 3 か月経過時で調査し比較した.

【結果】可動域は母指 CM 関節橈側外転は平均 37.3±9.1 度から 44.9±10.4 度へ，掌側外転は 41.8±5.1 から 46.3±5.8 度へ改善し，kapandji test は全例 9 以上を獲得した．MP 関節屈曲は 56.4±10.3 から 50.3±10.4 度へ，伸展は 7.5±16.1 から 1.5±16.3 度へ変化した．ピンチ力は指腹ピンチ 4.5±1.8 から 4.1±1.3kg へ，側腹ピンチ 6.8±1.9 から 5.6±1.7kg へ低下した．疼痛 NRS は 5.4±2.1 から 2.4±1.4 へ改善した．全例骨転位はなく癒合した.

【考察】母指 CM 関節症では CM 関節内転拘縮が発生しやすく，MP 関節は過伸展を呈しやすい．また MP 関節伸展拘縮を起こした場合も，CM 関節内転位，IP 関節屈曲位をとりやすく，どちらも zigzag 変形が惹起される．そのため，母指 CM 関節症治療のセラピィでは，CM 関節橈側外転と MP 関節屈曲の可動域を獲得し，至適肢位で母指を使用できることがポイントと考えている．AOO は関節を温存でき，骨矯正による外転位が期待できる手術であり，後療法においても軟部組織の拘縮を予防することで，外転可動域は良好な結果を得た．それに伴い MP 関節過伸展は減少傾向であった．一方，MP 関節屈曲可動域の獲得においては，手術侵襲等から特に対応が必要であり，術後翌日より関節性拘縮や腱癒着を予防し，概ね維持できていた．しかし，平均値では若干低下を認め，外来治療移行後のセラピィ実施間隔が長い症例に低下傾向がみられた．疼痛は軽減し，ピンチフォームも良好であること，また過去の文献の傾向から，ピンチ力は今後の向上が期待できると考えている.

一　般　演　題

セッションⅠ　10：10～11：00

座長：澤田 歩（那覇市立病院）

セッションⅡ　11：10～12：00

座長：堀 泰輔（いまむら整形外科医院）

セッションⅢ　14：10～14：50

座長：太島 孝也（聖マリア病院）

一般演題　Ⅰ-1

手指屈筋腱断裂術後に指屈曲固定を行った 3 例

〇太島　孝也[1]，高島　広樹[1]，国崎　啓介[1]，吉田健治[2]
[1]聖マリア病院　リハビリテーション室，[2]筑後市立病院　整形外科

【目的】手指屈筋腱損傷後の訓練時以外の固定肢位については，Kleinert 法に準じて日中はゴム牽引による屈曲位，夜間は指伸展位として管理する報告が多い．今回は，終日指屈曲固定を導入した 3 例 5 指について報告する．

【対象】症例 1：50 歳男性，診断名は左示指，中指，環指屈筋腱断裂（全て zoneⅡ）．仕事中に屋根から転落した際にトタンに手をかけて受傷し，3 指とも FDS と FDP 両腱の断裂を認めた．FDP の縫合法は吉津Ⅰ法，FDS の処置は津下法で行った．入院期間は 30 日，経過観察期間は 18 週であった．症例 2：58 歳女性，診断名は左中指屈筋腱断裂（zoneⅠ）．チェーンソー操作を誤り受傷した．FDP の縫合法は吉津Ⅰ法で行い，入院期間は 27 日，経過観察期間は 12 週であった．症例 3：22 歳男性，診断名は左中指屈筋腱断裂（zoneⅠ）．仕事中に刃物操作を誤り受傷．FDP の縫合法は pull out wire 法で，入院期間は 25 日，経過観察期間は 13 週であった．

【方法】術後翌日より訓練を開始した．訓練時以外は tension reducing position で終日固定し，日中は 3 週，夜間は 6 週固定した．術後 3 週間は指他動屈曲後の自動屈曲運動保持訓練，DIP と PIP 関節それぞれの他動伸展運動，手関節軽度掌屈位，MP 関節 60 度屈曲位での指自他動伸展運動を行った．術後 3 週より指の自動屈曲運動を開始し，術後 6 週間までに手関節中間位で指の完全伸展が可能となるよう腱修復部の遠位滑走を増加させた．入院期間中は 1 日 3～4 回の頻度で毎日介入を行った．外来は術後 8 週まで日祝日以外可能な限り通院させ，8 週以降は週 3 日の頻度で継続した．

【結果】術後 4 週（退院時）/最終時経過観察時と記載．症例 1：Strickland 評価（%）は示指 82/77，中指 80/74，環指 71/66 で，%TAM（%）は示指 95/91，中指 93/89，環指 87/84 であった．PIP 関節の自動伸展角度（°）は，示指 0/-5，中指 0/-5，環指-5/-8 であった．症例 2：Strickland 評価，%TAM ともに 95/95 で，DIP 関節の自動伸展角度は 0/0 であった．症例 3：Strickland 評価は 91/97 で，%TAM は 94/98 であった．DIP 関節の自動伸展角度は-5/-5 であった．

【考察】野中らは手指屈筋腱断裂術後の訓練時以外の指固定肢位を屈曲位として管理し，その治療成績は成績良好例が Strickland 法において全例 excellent と非常に良好な治療成績を報告した．今回の屈曲固定では，自験例で示したように術後早期に獲得した指自動屈曲角度を最終時まで維持し，blocking 訓練を用いて屈曲可動域拡大を図る必要は無かった．このように，屈曲固定の利点は，早期に指屈曲角度を獲得できる点にあると考えている．一方， 3 例ともに退院時には良好な屈曲伸展可動域を獲得したが，症例 1 において外来移行後に IP 関節の伸展可動域制限を認めた．我々も完全他動伸展併用法（油井栄樹，2016）を参考に拘縮予防に努めてきたが，外来移行後の訓練において，夜間の固定で生じた癒着解離が不足したと考えられる．そのため，外来移行時期から起こる IP 関節屈曲拘縮に対する工夫や，訓練時以外の固定肢位とその時期については今後も検討すべき課題であると思われる．

KeyWord：手指屈筋腱断裂術後　早期運動療法　固定肢位

一般演題　Ⅰ-2

開放性指尖部損傷を呈した症例に対するセラピィ経験

〇大草　直樹[1]，中溝　友里亜[1]
[1]大手町病院　急性期リハビリテーション科

【はじめに】開放性指尖部損傷により骨折を伴う腱損傷を呈した症例と骨折を伴わない腱損傷を呈した 2 例へのセラピィを経験した. DIP 関節(以下 DIPj)自動伸展に留意した段階的訓練を実施し良好な結果を得たので以下に報告する．症例には同意を得ている.

【症例 1】鋭利な刃物による指尖部不全切断（玉井分類 ZONE Ⅱ）．左示指末節骨開放骨折，左示指橈側指神経断裂，左示指深指屈筋腱断裂・終末腱断裂受傷.

【手術記録】屈筋腱は末節骨に jagger knot suture 挿入し，引き寄せて縫着．伸筋腱は津下ループ針にて縫合後，背側を running suture 縫合．DIPj を k-wire にて固定．橈側指神経は 10-0 ナイロンで縫合.

【術後セラピィ】1w～splint 作成し，患部外運動開始．6w～抜ピン後 DIPj 自動伸展開始．7w～PIPj 屈曲位で DIPj 軽度自動屈曲開始（屈曲 20°制限）．8w～splint 除去し，PIPj 伸展位で DIPj 自他動屈曲開始（屈曲 40°制限）．10w～制限なしで運動許可し，Pinch 開始．12w でリハビリ終了.

【評価(PO6w→PO12w)】示指 DIPj 自動関節可動域（以下 ROM）は，屈曲(10°→60°)伸展(-10°→-5°)．SWT は紫→緑．NRS は 6→2．DASH は 40→20．12w で pulp pinch 可能.

【症例 2】交通外傷により受傷．左示指開放性腱性マレット，左示指基節骨骨折.

【手術記録】末節骨に jagger knot 挿入，終末腱を末節骨に寄せ縫着後 K-wire 挿入．基節骨骨折は 1.9mm screw に固定.

【術後セラピィ】1w～splint 作成し，患部外運動開始． 8w～抜釘後 DIPj 自動伸展開始．9w～PIPj 屈曲位で DIPj 軽度自動屈曲開始（屈曲 20°制限）．10w～splint 除去し，PIPj 伸展位で DIPj 自他動屈曲開始（屈曲 40°制限）．12w～制限なしで運動許可され，Pinch 開始．16w でリハビリ終了.

【評価(PO8w→PO16w)】示指 DIPj 自動 ROM は，屈曲(20°→40°) 伸展(-10°→-2°)．SWT は紫→青．NRS は 7→2．DASH は 64→26．16w で pulp pinch 可能.

【考察】Brand によると伸筋腱損傷後は伸展に主力を置き屈曲は徐々に増加させるべきとしている．2 例で屈曲制限は残存したが，伸展は良好な角度が得られた．要因は，DIPj 屈曲角度の制限により伸筋腱の elongation や再断裂を予防できたことが挙げられた．しかし，屈曲制限は生じたため，訓練方法は検討する必要がある．Tubiana らは，ZONE Ⅰ損傷では 3 か月以内に完全な機能に到達する必要ないと述べており，継続したセラピィで更なる改善も考えられる.

KeyWord：開放性指尖部損傷　伸筋腱断裂　スプリント

一般演題　Ⅰ-3

逆行性橈側前腕皮弁術後，母指の機能獲得に向けたセラピィ経験

〇栗原　将太[1]，兵道　哲彦[1]，安藤　幸助[1]，石坂　奈津弥[1]，牛島　貴宏[2]
[1]飯塚病院　リハビリテーション部，[2]飯塚病院　整形外科

【はじめに】皮弁術後は，創傷治癒の炎症期を経て，増殖期には線維芽細胞による修復を受け，瘢痕が形成される．そのため，良好な機能回復のためには，皮弁の生着に注意し，早期からのハンドセラピィが重要とされているが報告は少ない．今回，外傷後に母指化膿性屈筋炎を発症し，皮膚の壊死を認め，逆行性橈側前腕皮弁術（以下皮弁術）後の症例を担当した．母指の機能獲得に向け，皮膚性拘縮を予防しつつセラピィを実施したので考察を踏まえ報告する．尚，症例には本報告に対して説明を行い，同意を得た．

【症例】50 歳代男性．右利き．既往歴は糖尿病．職業は左官業．作業中に枝で刺傷し，未治療のまま受傷 5 日目，右母指 IP 関節周囲の腫脹・疼痛を認め，他院にて抗生剤投与．受傷 10 日目，排膿による皮膚白色，発赤・疼痛が増悪，治療目的で当院入院．同日，関節滑膜切除術施行．術中，長母指屈筋（以下 FPL）腱と腱鞘は融解．また広範囲の皮膚欠損を認めた．受傷 27 日目，デブリードマン・陰圧閉鎖療法を実施．受傷 41 日目，皮弁術を施行．

【経過】受傷 28 日目，リハビリテーション開始．皮弁術前，著明な浮腫に対し挙上，母指 CM 関節と手指の関節可動域（以下 ROM）訓練を積極的に実施．皮弁術後，手指 ROM 訓練より再開．受傷 45 日目，創離開を考慮しつつ母指橈側外転位の背側スタティックスプリント（以下背側スプリント）を作成．受傷 48 日目，愛護的に母指 CM 関節の対立運動を開始．受傷 70 日目，外来リハ移行．受傷 90 日目，母指掌側外転の ROM 拡大と母指示指間のウェブスペースに対し，日中に母指掌側外転 25 度の母指外転矯正スプリント（以下矯正スプリント）を作成．背側スプリントは夜間のみに変更し，受傷 110 日目に除去．矯正スプリントは，母指掌側外転は最大 45 度まで拡大を実施した．

【結果】受傷 232 日目，外来リハ終了．ROM（自動）は母指橈側外転 35 度，掌側外転 45 度，MP 屈曲 40 度，伸展-10 度，IP 屈曲 16 度，IP 伸展-16 度（強直）．%TAM は 33%．握力は右 10kg(健側比（以下省略）33%)，ピンチ力は側腹 3.5kg(64%)，指腹 2.5kg(71%），3 指 3.5kg（64%）．STEF は右 88 点，左 100 点.HAND20 は 65 点．

【考察】母指球皮腺から IP 関節掌側面にかけて広範囲の皮弁術後に対して，皮膚性拘縮の起因が予測されたと同時に，糖尿病と感染による影響も考慮しなければならなかった．そこで，早期よりスプリントで，母指を橈側外転方向に創部の瘢痕に対して伸張を図った．さらに，掌側外転方向へ指間開大を実施したことで，皮膚性拘縮を予防し，日常生活動作での把持・摘み動作の獲得に繋がった要因だと考える．今後は皮弁術後のセラピィに対して，指間開大していくことが，良好な機能回復になることを示していきたい．

KeyWord：実践報告　瘢痕拘縮　スプリント

一般演題　Ⅰ-4

手指開放骨折術後に二度の観血的関節授動術，皮弁形成術を施行した症例の治療経験

○友寄　俊[1]，宮里　剛行[2]，正木　久美[3]，平田真子[1]，比嘉　彰久[2]
[1]ロクト整形 J2，[2]ロクト整形 Az，[3]浦添総合病院

【はじめに】右環指・小指開放骨折に対する経皮的ピンニング後に二度の観血的関節授動術，皮弁形成術を施行した症例を経験した．セラピィ最終評価にて小指の可動域制限は残存したが，握力は健側比の 89%まで回復した．若干の考察を含め以下に報告する．なお，発表に際し本人からの同意を得ている．

【症例・経過】31 歳，男性，右利き．職業は生コンの作業員として勤務していた．受傷機転は生コン機械による外傷で，同日他院に救急搬送された．右環指中手骨開放骨折，右小指基節骨開放骨折と診断され手術予定も創部状態が悪く，受傷から 3 週間後に経皮的ピンニング施行された．初回手術後 3 週で当院紹介となりセラピィを開始し，自動・他動関節可動域訓練，place and hold 訓練，グライディング訓練，ブロッキング訓練を実施した．初回手術後 12 週で自動関節可動域（伸/屈）環指 MP 関節-20/30，PIP 関節-40/86，DIP 関節-8/52，小指 MP 関節-2/14，PIP 関節-62/64，DIP 関節-20/24．握力は疼痛強く未測定，Hand20 は 99 点であった．小指基節骨ピンニングを 1 本抜釘後に Joint　jack　splint，グローブ型スプリント作製した．初回手術後 14 週で残存したピンニング抜釘と環指 MP 関節伸展拘縮，小指 MP 関節伸展拘縮・PIP 関節屈曲拘縮に対して観血的関節授動術施行された．術中可動域は環指 MP 関節他動屈曲 90°，小指 MP 関節他動屈曲 90°，PIP 関節他動伸展 0°であった．小指 PIP 関節は屈曲拘縮予防として C-wire で 4 日間伸展位に固定し，抜釘後はセラピィ時以外小指 MP 関節を可及的屈曲位，PIP 伸展位で固定した．再手術後 5 週で小指 MP 伸展矯正用にアウトリガースプリント作製した．再手術後 20 週で自動関節可動域（伸/屈）環指 MP 関節-10/78，PIP 関節-20/96，DIP 関節-10/60，小指 MP 関節-30/70，PIP 関節　　-52/56，DIP 関節-10/20．握力 35 kg（健側比 87.5%），Hand20 は 15 点であった．再手術から 1 年後に環指 MP 関節伸展拘縮，小指 MP 関節屈曲・伸展拘縮に対して観血的関節授動術，小指 MP 関節掌側の皮膚性拘縮に対して MP 関節尺側を pivot　point にした皮弁形成術を施行された．術中可動域は環・小指 MP 関節他動屈曲 90°以上可能，小指 MP 関節は他動にて過伸展可能であった．

【結果】再々手術後 20 週で自動関節可動域（伸/屈）環指 MP 関節-10/86，PIP 関節-20/100，DIP 関節-10/80，小指 MP 関節-24/80，PIP 関節-50/60，DIP 関節-20/52．握力 38 kg（健側比 89%），Hand20 は 27 点であった．

【考察】杉野は FDP の“quadriga　phenomenon“により小指に比べ中・環指が伸展拘縮に陥ると握力低下への影響が大きいと報告している．本症例でも小指に可動域制限は残存したが環指の屈曲可動域に改善がみられたため，握力の回復に繋がったことが示唆された．

KeyWord：実践報告　開放骨折　握力

一般演題　Ⅰ-5

高度 CM 関節亜脱臼と MP 関節過伸展変形を有する進行期母指 CM 関節に対する靭帯再建関節形成術後に母指スワンネック変形が再燃した症例

○榎田　真吾[1]，塚本　和代[1]，上田　彰博[2]，田中　秀明[3]，副島　修[2]
[1]福岡山王病院　リハビリテーションセンター，[2]福岡山王病院　整形外科　[3]福岡大学病院　整形外科

【はじめに】当院では，母指 CM 関節症に対して Thompson 法を改良した遊離長掌筋と Suture Button を併用する靭帯再建関節形成術(以下，LRSA)を実施している．今回，高度 CM 関節亜脱臼と MP 関節過伸展変形を有する進行期母指 CM 関節症の術後早期より第一中手骨底基部の背側亜脱臼を認め，母指内転拘縮および MP 関節過伸展によるスワンネック変形が再燃した症例を経験したので報告する．症例には書面で趣旨を説明し了承を得た．

【対象者・評価】右母指 CM 関節症(Eaton　stageⅢ)を罹患した 50 歳後半の男性(右利き)，職業は調理師であった．DASH，動作時痛(VAS)，握力，key ピンチ，自動関節可動域(撓側外転・掌側外転・MP・IP 関節屈曲・伸展)を術前および術後 1・3・6・12 ヶ月後に評価し検討を行った．

【経過】術後 3 日より母指関節可動域訓練・ピンチ動作訓練を開始し，箸操作など ADL での術側手の使用を開始した．術後 10 日より外来リハへ移行し，術後 12 日にピンチ動作時の MP 関節過伸展・IP 関節屈曲傾向が出現した．術後 1 ヶ月頃より第一中手骨基部の背側亜脱臼もみられ装具を検討するも，術創部周辺の腫脹や装着時の術創部痛のために使用できなかった．術後 3 カ月にアクアプラスト-T®で MP 関節過伸展予防を目的とした装具を作成し，術後 4.5 ヶ月にオルソフィット®で再作成した．術後 6.5 ヶ月に義肢装具士が作成したサポーターへ変更し，術後 8.5 ヶ月で仕事復帰，術後 9 カ月で外来リハ終了となった．

【結果】(術前//術後 1 ヶ月/術後 3 カ月/術後 6 カ月/術後 12 ヶ月)DASH(0-100 点)：29.2//40.8/34.2/17.5．VAS(0-100mm)：96//35/54/51/30．握力(kg)：37.0//21.6/32.7/39.8/42.1．key ピンチ(kg)：9.5//3.3/3.7/6.2/7.5．撓側外転(°)：50//45/50/40/40．掌側外転(°)：60//50/60/55/60．MP 屈曲(°)：40//30/20/24/20．MP 伸展(°)：30//30/26/30/40．IP 屈曲(°)：80//70/84/90/90．IP 伸展(°)：10//0/-6/-14/-14．

【考察】DASH・VAS・握力は術後 12 ヶ月には良好に改善していたが，key ピンチ力の低下と撓側外転制限や MP 関節伸展の再燃，および MP 関節屈曲制限と IP 関節伸展制限や母指球筋の萎縮がみられた．母指 CM 関節の関節包は厚いが緩く，特に DRL と POL などの靭帯や筋により補強されている．しかし，本症例のように術前に高度 CM 関節亜脱臼と MP 関節過伸展変形を認める進行期母指 CM 関節症では，CM 関節の支持機構は大きく破綻し関節周囲筋群や関節包も高度の弛緩を呈していることが予測される．よって，術前に高度亜脱臼を認めない症例と同様に術後早期から筋力訓練や術側手の ADL 参加を行えば，たとえ LRSA 法による強固な靭帯再建を行っていたとしても，変形の再燃につながる危険があることが示唆された．

KeyWord：実践報告　症例報告　母指 CM 関節症

一般演題　Ⅱ-1

重度皮膚軟部組織感染症により広範囲な皮膚欠損を生じた症例に対して機能再建を行い useful hand を獲得した一経験

○牛尾　篤史[1]，下門　範子[1]，瀧上　舞夏[1]，吉牟田　浩一郎[2]
[1]北九州総合病院　リハビリテーション科，[2]北九州総合病院　形成外科

【はじめに】感染症のハンドセラピィは，感染による全身状態悪化や手術，創の治癒状態を確認しながら個々に合わせた介入が求められる．今回，重度感染症の症例に対して治癒状態に考慮したセラピィとスプリントを併用し，useful hand の獲得へ繋がったので報告する．

【症例】50 代男性，右利き，職業は金属加工業．X 年 10 月全身に蕁麻疹出現，徐々に右上肢に腫脹・疼痛出現し近医受診．右上肢に水疱形成や発赤，発熱あり，重度蜂窩織炎の診断で他院にて入院抗生剤加療．創処置目的で同年 11 月に当院紹介，壊死性筋膜炎の診断にて入院加療となる．

【経過およびリハビリテーション】11/7 デブリードマン施行．8 日～25 日局所陰圧閉鎖療法（以下 NPWT）施行．術翌日 Bulky dressing 下で ROM 訓練開始．11/26 左大腿部から分層採皮で植皮術施行．29 日～翌月 5 日 NPWT 施行．プロトコルに準じて術翌日，固定関節以外の関節運動を励行した．NPWT 終了後，母指撓側外転・手指 MP 関節屈曲位スプリント作製，訓練時以外装着．術後 2 週，自動 ROM 掌屈 45°，背屈 30°，撓屈 15°，尺屈 25°，母指掌側外転 25°，母指撓側外転 30°，TAM 母指 32°，示指 42°，中指 70°，環指 40°，小指 60°，安静時痛 VAS6.7，運動時痛 VAS9.2，握力・ピンチ力測定不可．長期入院により，情緒不安定で依存的であり，日常生活での右手参加はみられなかった．術後 4 週で自宅退院，週 5 日の外来フォロー．自宅でのスプリント使用継続．

【結果】術後 6 か月，自動 ROM 掌屈 70°，背屈 60°，撓屈 25°，尺屈 50°，母指掌側外転 50°，母指撓側外転 50°，TAM 母指 66°，示指 156°，中指 208°，環指 184°，小指 184°，握力 18 kg，母指と示指の指腹つまみ 4.7 kg，母指と示指・中指の指腹つまみ 5.0 kg，側腹つまみ 6.8 kg．安静時痛 VAS0，運動時痛 VAS4.9，HAND20 は 36 点，DASH は 27.5 点を獲得し，日常生活上での支障なく，精密操作を伴う業務での仕事復帰を果たすことができた．

【考察】手は繊細で複雑な機能を有し，良好な機能回復のためには早期から適切なセラピィを行うことが望ましい．植皮術では，治癒過程における瘢痕化や腱癒着が生じてしまうと，良い機能は再獲得できない．術後 NPWT により植皮生着を促進，安全面に考慮した早期のセラピィ介入へ繋がり，腱癒着・拘縮予防のための自他動 ROM を励行することができた．同時にスプリントを併用し，訓練時以外装着を促したことで持続伸長を図ることができた．その結果，母指と示指，中指 ROM 改善によってピンチ動作が可能となり，日常生活上での支障なく，精密操作を伴う業務での仕事復帰を果たした．今回，長期的な経過を要したが，症例のモチベーションを高め，復職へ向けて精神的サポートを行うことで，useful hand の獲得へ繋がったのではないかと考える．

KeyWord：実践報告　瘢痕拘縮　スプリント

一般演題　Ⅱ-2

左環指伸筋腱損傷に対する ICAM 法の経験

○髙島　広樹[1]，太島　孝也[1]，国崎　啓介[1]，沖野　尚秀[2]，吉田　健治[3]
[1]聖マリア病院　リハビリテーション室，[2]聖マリア病院　形成外科，[3]筑後市立病院　整形外科

【目的】左環指伸筋腱損傷(ZoneⅤ)修復術後，早期制限下自動運動法(以下 ICAM 法)を実施した結果，良好な可動域を獲得したため報告する．

【症例紹介】男子中学生．ガラスを殴打し受傷．同日腱縫合術施行．端々縫合が可能で 5-0 津下にて 4strand suture，5-0BN にて補助縫合施行．

【セラピィ経過】術後 2 日目より外来リハビリ(以下リハ)開始．初回リハ時に yoke とカックアップ splint，夜間用 splint を作製．自主訓練として越後らの方法に準じ 20 回以上/1 時間の手指自動屈曲-伸展運動を指導した．リハでは伸展不全がないかの確認，他動伸展自動保持運動，単関節毎の PIP・DIP の拘縮予防訓練を実施した．また自動屈曲に対する恐怖心や術創部周囲の疼痛があったため，yoke 装着角度を保持しながら他動運動を実施し MP 関節伸展拘縮予防に努めた．術後 4 週でカックアップ splint を外し，5 週からリハ時のみ yoke なしで自動屈曲-伸展を開始，6 週から自主訓練時も yoke を外し，7 週で日中も yoke を外した．夜間用 splint は術後 8 週まで装着した．術後 12 週で外来リハビリ終了とした．

【結果】%TAM：3 週 75%/6 週 98%/12 週 103%，ROM-T(伸展/屈曲)：MP10/90，PIP20/110，DIP10/70，握力健側比 92.6%，DASH Score：0，学校生活，剣道部ともに完全復帰．

【考察】手指伸筋腱断裂修復術後の早期運動療法は Reversed Kleinert 法(以下 RK 法)が一般的であり，当院でも第一選択としている．本症例においても RK 法導入を検討したが，入院加療が困難であるため，splint システムが煩雑な同法は自宅・学校での自主訓練や管理が困難であることが予測された．加えて，同法は良好な成績の報告が多いが，伸展不全や屈曲角度不足の発生も散見される．以上の問題点に対処するため主治医と検討した結果，ICAM 法を導入した．越後らは ICAM 法は装具装着下での早期自動伸展-屈曲を許可するため，リハビリ頻度・期間を低減できる可能性があると述べている．本症例においても早期自動伸展訓練により伸展不全は予防できたが，自動屈曲に関しては恐怖心があったため，訓練時のみ yoke を外して，MP 関節伸展拘縮予防目的での他動 MP 関節内外転，牽引，回旋運動を実施した．結果として，ICAM 法はこれまで我々が実施してきた RK 法と比較すると，リハビリ頻度が少ないにも関わらず伸展不全を予防でき，早期に屈曲可動域を得ることができた．一方 ICAM 法の課題として，桂川は高齢者ではセラピィに難渋することが多いと報告している．今回の ICAM 法導入の結果，良好な動きが獲得できた背景には，症例がコンプライアンス良好だったことも影響している可能性がある．ICAM 法は早期に良好な可動域を獲得でき，リハビリ期間・頻度とも低減できる可能性があるが，その適応には十分な検討が必要である．発表に際し対象者(家族)の同意，当院倫理審査委員会の許可を得た．

KeyWord：手指伸筋腱損傷　早期自動運動療法　ICAM 法

一般演題　Ⅱ-3

左環指末節不全切断後,手指拘縮・屈曲障害を生じた症例に対するスプリント療法の試み

〇坂田　美紀[1]，屋嘉部　一貴[1]，澤田　歩[1]，大城　亙[2]
[1]那覇市立病院　リハビリテーション室，[2]那覇市立病院　整形外科

【はじめに】左環指外傷後,不動により全指関節拘縮・屈曲障害を呈し左手の使用が困難であった症例が,splint 療法により機能回復したため経過を報告する.

【症例】80 歳代女性.右利き.診断は左環指末節不全切断・左手指拘縮.環指を折り畳み式パイプ椅子に挟んで受傷.皮膚縫合のみ行われ,経過良好で他院紹介された.受傷 3 ヵ月で全手指拘縮を来たしたため当院紹介となり OT 処方された.

【初期評価】全指伸展位におかれ,%TAM は示指 65.5,中指 58.7,環指 38.3,小指 53.3.%TPM は,示指 75.2,中指 68.6,環指 52.5,小指 63.3 であり,握力は測定不能.Hand20 は 83.5/100 点.指屈曲は MP 関節で行い IP 関節運動はほとんど見られず物品操作は手内在筋による示指・中指 MP 関節屈曲での 3 点摘みで行い,環指・小指は不参加であった.

【経過】IP 関節に対し自他動屈曲可動域訓練,徒手的に側索・斜支靭帯・手内在筋の伸張をした. IP 関節屈曲可動域拡大と FDS・P の筋力増強訓練を目的に,MP 関節伸展・IP 関節屈曲位とした glove splint,同時にブロッキング訓練ができるような splint を作製した.1 回 30 分の 1 日 6 回以上の装着･訓練を行った.セラピィ 4W,残存した環指・小指の関節拘縮に対し MP・IP 関節屈曲位に静的バンドで固定する splint を作製,把持動作指導も行い,セラピィ 8W,日常生活で左手の使用が可能となった.

【最終評価】%TAM は示指 92.2,中指 89.3,環指 78.6,小指 88.3 であり.%TPM は,示指 95.7,中指 92.6,環指 71.7,小指 90.0 であった.手指可動域改善とともに握力(R/L)も 13/8kg と強くなり,Hand20 は 2.5/100 点と機能回復に繋がった.

【考察】本症例は環指不全切断による皮膚壊死の恐怖感から,手指自動屈曲が行えず過度の安静のため全指伸展位に保持されていた.指背腱膜に伝達される指伸筋・手内在筋が常に収縮し,FDS･P の筋出力が低下して関節拘縮・屈曲障害に至ったと考えた.根拠として物品操作は MP 関節の屈曲運動のみで行い,FDS・P の収縮が十分におきず intrinsic plus 肢位をとっていたこと,glove splint で IP 関節伸張後,ブロッキング訓練による FDS･P の筋力増強訓練や徒手的な虫様筋伸張で改善されたことが挙げられた.MP 関節屈曲拡大は指伸筋腱の緊張が高まり IP 関節屈曲を困難にするため MP 関節をブロックした glove splint は効果的であった.また glove splint で屈曲方向へ伸張が得られた後,static の環指・小指 MP・IP 関節屈曲用 splint に変更したことで無理なく自力で関節を最大屈曲肢位まで押さえることが可能となり,十分な矯正力が得られた.今回,損傷部位は環指末節のみで早期可動域改善が可能だった.しかし,生活で手の使用ができる状態を作るには非損傷部にも着眼し二次的合併症の予防として,splint の導入や手指の使い方の指導に取り組む必要があると考えた.

KeyWord：骨折　拘縮　splint 療法

一般演題　Ⅱ-4

ばね指に伴う指 PIP 関節の関節可動域制限に関する考察

〇吉田　直弘[1]
[1]櫛田学整形クリニック

【はじめに】ばね指は,日常よく遭遇する疾患であり,内服消炎鎮痛剤や外用剤,ステロイド腱鞘内注射などが加療され改善することが多い.しかし症状が遷延する例や,放置例も存在し,それらの症例では PIP 関節の屈曲拘縮による,PIP 関節の伸展障害を訴えることもある.今回ばね指に伴う PIP 関節拘縮の発症に関わる因子の検討を行った.

【対象】令和 2 年 5 月から令和 3 年 5 月の期間でばね指に伴う PIP 関節拘縮にてハンドセラピィを行った 20 例 20 指（男性 8 例,女性 12 例）を対象とした.年齢は 53 歳～79 歳（平均 68.3 歳）で全例右利きであった.罹病した指は中指 11 例,示指 4 例,母指 3 例,薬指 2 例であった.薬物加療などの保存加療例は 16 例,腱鞘切開手術後が 4 例であった.

【方法】外来リハビリテーション介入時①患指の可動域,②関節拘縮の評価,③罹病期間,④疼痛部位,⑤Hand20,⑥職業,⑦既往歴,⑧趣味の 8 つを調査した.②拘縮の評価は手外科専門医によるエコー装置を用いた腱の滑走状態から滑走不良による関節拘縮とそれ以外の関節拘縮とに分類した.

【結果】①平均自動屈曲 MP72°PIP72°DIP51°,平均自動伸展 MP20°PIP-10.4°DIP-2.3°.②関節拘縮の評価は腱の滑走不良によるもの 14 例であった.③罹病期間は 3 カ月未満 8 例,6 か月未満 7 例,6 か月以上 5 例であった.④疼痛部位は PIP 関節の関節周囲 6 例,屈筋腱 ZONEⅡ9 例,伸筋腱 ZONEⅣ3 例,Sub　ZONEⅡ2 例.⑤Hand20 は 33～71.5 点（平均 47 点）であった.⑥専業主婦 8 例,無職 4 例,介護職 2 例,その他 6 例であった.⑦既往歴は変形性膝関節症 8 例,外側上顆炎 3 例,ブシャール結節 1 例,ヘバーデン結節 2 例,透析 1 例,手根管症候群 2 例,糖尿病 1 例であった.⑧趣味は特になしが 9 例,手芸 5 例,ゴルフ 2 例,その他 4 例であった.

【考察】ばね指に合併する PIP 関節の拘縮に影響を与える因子についての報告は少ない.今回の調査により,以下 2 点について考察する.腱の滑走不良による関節拘縮に分類した症例を職業別に分けると専業主婦 5 例,無職 4 例,介護職 2 例,その他 3 例であった.　また職業別の Hand20 では専業主婦 56,7 点,介護職 58,75 点であった.それぞれの職種における困難な動作を聴取した結果専業主婦は食器洗い,介護職では体位変換であった.食器,体を保持する指の肢位にて浅指屈筋腱(以下 FDS),深指屈筋腱(以下 FDP)の等尺性収縮により腱鞘に過負荷が生じていると考える.この状態が遷延化すると FDS と FDP 間での滑走不良が生じ PIP 関節拘縮の原因となりうると考えた.また既往症における変形性膝関節症を有する症例が 40%(8/20)存在した.VEGF,FGF-2 などの因子が腱鞘滑膜炎の症例と変形性膝関節症の症例の両者に共通して発現するという報告がある.変形性膝関節症を有する症例にばね指を合併する可能性があることを説明し,予防目的でストレッチの指導によって対応していきたい.

KeyWord：ばね指　変形性膝関節症　PIP 関節屈曲拘縮

一般演題　Ⅱ-5

上腕骨内側上顆骨折術後の肘関節可動式スプリントの有効性

〇細井　謙作[1]
[1]光市立光総合病院

【はじめに】今回，上腕骨内側上顆骨折術後の症例を担当し，スプリントを用いての治療を経験したので報告する．本報告にあたり症例に趣旨を説明し同意を得た．

【症例紹介】症例は 14 歳男児でクライミングでの転落受傷．同日，当院へ救急搬送され，左上腕骨内側上顆骨折と診断された．分類は Watson-Jones 分類Ⅱ型．ストレステストで外反不安定性を認めた．受傷から 6 日目に Tension　band　wiring を施行した．術後は肘関節から手関節までギブス固定．術後 5 日目に他関節（手指，肩関節）の自動／自動介助運動の指導から作業療法が開始となった．

【経過】術後 14 日目でギブス固定から終日スプリント固定へ変更となり，前腕中間位での自動／自動介助から可動域訓練が開始となった．スプリントは，1.6mm アクアプラストを用いて，ヒンジ付きで可動性のある肘関節可動式スプリントを前腕中間位で作製した．肘関節の可動範囲は屈曲 90°から伸展－30°の範囲内との指示であったが疼痛を考慮して作成時は屈曲 90°から伸展－50°に設定した．疼痛に応じて可動範囲の調整を療法士管理下で実施した．また，腫脹の軽減やスプリントの可動域拡大に合わせてスプリントのずれ，圧痛点の微調整をその都度行った．術後 21 日でスプリントの可動範囲は屈曲 120°から伸展－20°までとしていた．自主トレーニングはスプリント作製後，装着内での自動関節可動域訓練から実施した．疼痛時などに自宅でも調整が対応出来る様にダイヤルでの微調整を家人に指導し，必要に応じて調整可能としていた．装着期間は，術後 32 日目で日中除去とし，通学時と夜間の着用は継続した．自動関節可動域は肘関節屈曲 130°伸展－15°であった．術後 43 日目で終日スプリント除去としたが本人，家人より通学時に人との接触などが不安との事で通学のみ着用を継続した．術後 58 日目でスプリント完全除去，作業療法も終了とした．

【結果】肘関節自動屈曲 140°自動伸展－5°他動屈曲 145°他動伸展 0°，ストレステストで外反不安定性は消失した．安静時，運動時痛は認めず，VAS0 点，日常生活での支障はなかった．

【考察】今回，上腕骨内側上顆骨折，外反不安定性が認められた症例に対して肘関節可動式スプリントを作製し，疼痛の遅延なく機能獲得が出来た．学校生活，部活動，遊びなど運動の多感な時期の青年期に対するスプリントでの管理した運動で関節拘縮の発生や疼痛が遅延するリスクを軽減する事が有効だと考える．また，過度な関節拘縮や疼痛の発生を予防するためにも短期間で作製出来，即時に調整が可能なスプリント療法が必要と思われる．

【まとめ】関節拘縮や疼痛発生の予防，及び，在宅でも管理して可動域訓練が行えるスプリントを用いることが必要である．

KeyWord：上腕骨内側上顆骨折　スプリント　疼痛

一般演題　Ⅲ-1

橈骨遠位関節内骨折術後例に対する牽引下手関節可動域訓練の有効性について
−シングルシステムデザインを用いた事例研究−

〇久木﨑　航[1,2]，飯田　博幸[3]
[1]飯田整形外科クリニック　ハンドセラピィ室，[2]医療法人幸仁会飯田病院　リハビリテーション科
[3]医療法人幸仁会飯田病院　整形外科

【はじめに】橈骨遠位端骨折後の後療法として，手根中央関節の運動を促す，ダーツスローモーション（以下，DTM）や，橈骨手根関節の運動を促すリバースダーツスローモーション（以下，RDTM）が一般的であり，当院でもその手法を使用し，早期の手関節可動域（以下，ROM）獲得を目標にしている．しかし，橈骨遠位関節内骨折例に対しては，ROM 獲得に難渋することが多い．一方，野中らが報告した，橈骨遠位端骨折に対する徒手的牽引下での手関節他動掌背屈運動（以下，T・N 法）では，橈骨遠位関節内骨折例に対しても，早期に ROM 獲得できていた．よって，本研究の目的は，橈骨遠位関節内骨折例に対する早期 ROM 獲得の手法として，牽引下手関節可動域訓練の有効性を検証することである．

【対象・方法】橈骨遠位関節内骨折を受傷し，当院にて観血的整復固定術を行った 1 例 1 手に対し，シングルシステムデザイン（AB 法）による事例研究を行った．測定は，術後 1 週より開始し，術後 3 週までを A 期（ベースライン期），術後 3 週から術後 5 週までを B 期（介入期）とした．A 期は，DTM や RDTM などの，牽引を行わない従来の手関節可動域訓練を実施し，B 期は，T・N 法を参考にした牽引下での手関節可動域訓練を実施した．測定指標には，手関節前腕の自動 ROM，疼痛評価（Numeric Rating Scale：NRS），骨アライメント（橈側傾斜角：RI，掌側傾斜角：PT，尺骨バリアンス：UV）を用いた．ROM と疼痛評価は介入時毎回測定し，骨アライメントは，　A 期開始時，A 期終了時，B 期終了時に測定した．ROM の効果判定は，目視法と加減速線法を用いて行った．

【事例紹介】70 歳代女性，主婦．趣味の室内テニス中に転倒し，左橈骨遠位関節内骨折を受傷．受傷 1 週間後に，観血的整復固定術を行なった．後療法は，術後翌日より手指拘縮予防，術後 2 日目から，DTM を中心とした愛護的な手関節前腕の可動域訓練を実施した．術後 6 日で退院し，翌日よりシングルシステムデザインによる測定を開始した．なお，研究について，説明し同意を得ている．

【結果】ROM について，A 期開始時，A 期終了時，B 期終了時の順に記載する．掌屈は 40°50°80°，背屈は，25°40°75°と推移しており，掌背屈ともに B 期の方が有意に改善を認めた．一方，橈尺屈 ROM と前腕回旋 ROM は，A 期終了時に，健側比 100%に達していたため，差を測定することはできなかった．なお，疼痛や骨アライメントの悪化はなかった．

【考察】橈骨遠位関節内骨折例では，関節内での高度な癒着や拘縮が必発する．そのため，　DTM や RDTM のような関節運動のみでは早期改善は困難であることが考えられる．対して，拘縮部位のストレッチが可能な牽引下手関節可動域訓練は，早期 ROM 獲得に向け，有効な手技になることが期待できる．

KeyWord：橈骨遠位端骨折　ハンドセラピィ　ROM

一般演題　Ⅲ-2

指背ヒートプレス損傷後に植皮術を施行し，長期経過にて拘縮増悪を呈した症例の治療経験

〇澤田　歩[1]，坂田　美紀[1]，屋嘉部　一貴[1]，栗澤　剛[2]
[1]那覇市立病院　リハビリテーション室，[2]那覇市立病院　皮膚科

【はじめに】熱傷後は，皮膚の生着状態に配慮しつつ，伸展機構障害・瘢痕拘縮を念頭に置きセラピィを進める必要がある．長期経過にて拘縮が増悪した症例を経験したため，考察をふまえて報告する．

【症例紹介】70 歳代女性，右利き，クリーニング店に勤務．診断名は右示指～小指指背第 3 度熱傷．現病歴は業務用のアイロンプレス機に手指を挟み受傷．当院へ救急搬送後，手術目的にて入院となる．

【術中所見】指背部の壊死組織を良好な出血が得られるまでデブリードマンを施行．採皮片を創部にあて縫着した．植皮にドレーン孔をあけ，バルキードレッシングにて固定した．

【ハンドセラピィ評価】術直後よりバルキードレッシングにより，手指 MP・IP 関節は伸展位固定されていた．VAS にて 0/10 と疼痛はなかった．

【経過】植皮の生着が確認できた 10 日目より，可動域訓練を開始．植皮した辺縁部へのストレスに配慮し，単関節にて皮膚状態を確認しながら進めた．夜間は intrinsic plus position を確保するために，示指～小指 MP 関節屈曲・IP 関節軽度屈曲位にて固定した．夜間固定中には，肥厚性瘢痕の抑制目的で，ウレタン製クッション材で植皮部を圧迫した．術後 3 カ月で各指％TPM は，示指 92.8%，中指 96.8%，環指 92.1%，小指 101.6%．DIP 関節可動域の健側比は示指 89.3%，中指 103.7%，環指 83.3%，小指 107.4%まで獲得できた．長期間経過を見る予定であったが，仕事などもあり，自己中断にてリハビリは終了となった．術後 10 カ月目で再度診察を組み，拘縮が軽度生じていた．

【結果】術後 10 カ月での％TPM は，示指 98.4%，中指 97.6%，環指 92.1%，小指 90.3%．DIP 関節可動域(健側比)では，示指 103.6%，中指 100%，環指 86.7%，小指 63%であった．握力は健側比で 103％．Hand20 では 1.5/100 と生活に大きな支障はない．植皮部は美容的に綺麗に生着したが，僅かに植皮遠位辺縁部に瘢痕の膨隆を認めた．

【考察】今回の症例は術後 3 カ月で健側と同程度の可動域を獲得できたが，10 カ月後では可動域制限の増悪を認め，その中でも，DIP 関節が拘縮していた．植皮術後のセラピィでは皮膚縫合部へのストレスも考慮し，単関節にて皮膚を減張位にし進める必要がある．しかし，熱傷後の 2 次的な合併症として手内在筋拘縮が挙げられ，手内在筋ストレッチ運動が必要となることから，必然と植皮縫合部にストレスを与え，瘢痕形成に影響を与えてしまったのではないかと考えた．また，肥厚性瘢痕予防の目的でクッション材にて植皮部を圧迫することで比較的美容面は維持されたが，最終評価までに長期間空いたため，瘢痕化が成熟する 6 カ月程度までは経過を追い，瘢痕・拘縮の確認も必要であると考えた．

KeyWord：熱傷　拘縮　ハンドセラピィ

一般演題　Ⅲ-3

投球障害に対し肘関節伸展制限が及ぼす影響・傾向
-肩関節回旋可動域・握力・ピンチ力に着目して-

○本多　一平[1]，野崎　貴博[1]，相良　優太[1]
[1]愛野記念病院　リハビリテーション部

【緒言】投球障害を呈する選手に対し，ボールリリース期に重要となる握力やピンチ力が低下している例をしばしば経験する．また肘関節・肩関節の可動域制限と併発している場合が多く，双方に何かしらの関連があると推察した．そこで本研究では握力・ピンチ力・肩関節回旋可動域に着目して肘関節伸展制限が及ぼす影響の調査を行った．その結果肘関節伸展制限の影響に対する知見と傾向が見られた為ここに報告する．

【対象】2017 年 1 月～2020 年 6 月の期間で当院の投球障害外来へ来院した患者の内，肩関節もしくは肘関節に障害を呈した男子野球・ソフトボール選手 18 名(13.83±2.19 歳)とした．尚，測定の意義・重要性を保護者同伴の下説明し，全員より署名での同意を得た．

【方法】方法として，年齢，ピンチ力(1-2 指間・1-3 指間・1-5 指間)，握力，肩関節回旋可動域を肘関節伸展制限の有無の 2 群間で比較した．群分けは肘関節伸展制限が 5 度以上の者を A 群(7 名：15.29±1.98 歳　障害部位：肩関節・3 名　肘関節・4 名)，肘関節伸展制限が 5 度未満の者を N 群(11 名：12.9±1.74 歳　障害部位：肩関節・1 名　肘関節・10 名)とした．比較方法としては，両群間を Mann-Whitney の U 検定を使用し分析を行った．尚，有意水準は 5%とし，統計ソフトは EZR(ver.1.51)を使用した．

【結果】年齢には有意差がみられたが(p=0.038)，ピンチ力，握力，肩関節回旋可動域には有意差が認められなかった．

【考察】本研究の 2 群間の特徴は，N 群が小学校高学年～中学校低学年で，約 9 割は肘関節に障害が見られるものの肘関節伸展制限を呈していなかった．対して A 群は中学校高学年～高校生で，肘関節伸展制限に加えて肩関節障害が約半数いた．このことから小学校高学年で生じた肘関節痛などの障害が徐々に肘関節伸展制限を招き，肘関節伸展制限を呈したまま高校生でプレーすることで肩関節にまで影響を及ぼしていると推察される．田村ら(2017)は，リリース時の肘関節最終伸展域で伸展筋力を発揮できないと肘外反トルクを強めやすいとしている．A 群も肘関節伸展制限を呈している為，リリース時に肘関節伸展筋力を発揮できていないと考えられる．これによる肘外反トルクの増大を防ぐ為に肩関節過外旋の代償が生じ，その結果肩関節障害を誘発したと考えられる．肩関節障害の予防には肘関節伸展可動域は重要であり，肘関節伸展可動域を維持する為にも N 群のような年代から予防・ケアを推進していくことが重要だと再確認された．

【結語】中学校高学年～高校生の肘関節伸展制限が肩関節障害を誘発しており，その肘関節伸展制限の原因は小学校高学年～中学校低学年の肘関節障害が影響していると考えられた．その為肘関節伸展制限がない時期からの予防・ケアが重要である．

KeyWord：投球障害　肘関節伸展制限　障害予防

一般演題　Ⅲ-4

重度手根管症候群術後の短期的患者満足度について
-運動機能 VS 知覚機能-

〇郷司　実花[1]，清原　貴明[1]，熊谷　綱太[1]，大久保　ありさ[1]，中村　英次郎[1]
[1]明野中央病院

【目的】手根管症候群（以下 CTS）は母指，示指，中指，環指橈側のしびれ感，夜間痛，母指の対立運動障害を主訴とする手関節部における正中神経の絞扼性神経障害である．当院では母指球筋の萎縮と知覚障害を認める者を重度 CTS として直視下にて手根管開放および正中神経剥離を施行している．また，定期的に筋力検査，Semmes-Weinstein monofilament test（以下 SWT）を用いた知覚検査，質問表を用いた日常生活満足度評価を行っている．術後患者を評価する中で，母指球筋の萎縮の改善より早く，Hand20，CTSI-FS の改善が見られる患者が多い．本研究の目的は重度 CTS 術後患者の日常生活満足度に運動機能と知覚機能の改善のどちらが影響するかを明らかにすることである．

【対象・方法】2020 年 11 月～2021 年 7 月までに当院にて重度 CTS の診断で手術を受けた 22 名 23 手を対象とした．手術では母指対立機能の一期的再建は施行していない．評価項目は，①母指球の萎縮の有無，②NRS，③SWT，④質問表（Hand20，CTSI-FS）の 5 項目である．また，運動神経伝導速度（以下 MCV）も実施している．評価ポイントは術前，3 カ月である．除外基準は初回手術でない症例，頚椎症や尺骨神経麻痺の併発例，評価が定期的に行われていない症例とした．

【結果】症例は 12 名 13 手で，内訳は右 6 手，左 7 手，男性 4 名，女性 8 名，平均年齢 71.8±12.7 歳であった．術前，術後 3 カ月の評価を比較した．MCV では導出不良が 11 例，母指球の萎縮は肉眼的所見にて術前全例に認め，術後 3 カ月で 2 例に萎縮の改善を認めた．NRS は術前平均 4.4±3.1 で，術後 3 カ月で平均 1.4±1.4 に，Hand20 は術前平均 47.65±18.57 点，術後 3 か月で平均 40.04±20.70 点に，CTSI-FS は術前平均 21.9±5.5 点から術後 3 カ月で 18.0±5.5 点になった．SWT は母指～環指橈側の指尖部 4 区画，13 手 52 カ所の結果とし，測定不能は 7 から 0，赤（4.55）は 14 から 17，紫（4.31）は 24 から 21，青（3.61）は 2 から 13，緑（2.83）は 0 から 0 であった．術後 3 カ月で母指球の萎縮は改善しない症例が多かったが，SWT，NRS，Hand20，CTSI-FS で改善を認めた．

【考察】母指球の萎縮が改善していない段階でも各種スコアの改善を認め，これは知覚機能の回復により，物の把持やつまみ動作が容易になったと考えられた．術後に母指球の萎縮が残存した場合でも症状の軽減や機能改善がみられるとする報告もあり，知覚機能の改善により物の識別が容易になったことで日常生活の改善に繋がり，それが患者の主観的な改善度，すなわち患者満足度の向上に関与していることが示唆された．このことから術後早期より手の皮膚へ感覚入力し知覚再教育を積極的に行うことで，更なる知覚機能の改善と生活での手の使用頻度の向上が期待できるのではないかと考えた．今後は術後患者の更なる機能改善を目的に自宅でも行える知覚再教育プログラムを検討し導入していきたい．

KeyWord：重度手根管症候群　知覚機能　患者満足度

九州ハンドセラピィ研究会

九州ハンドセラピィ研究会は，九州地方を中心に中国・四国地方のハンドセラピィ（手外科領域のリハビリテーション）の学術的・技術的な研鑽と発展を目的とした団体です．学術集会や研修会の活動を行い，ハンドセラピストの知識．技術の向上や相互の交流をはかっております．

事務局　山田　玄太　（愛野記念病院　手外科センター）

財務局　下門　範子　（北九州総合病院）

世話人

○ 福岡県

岡　大樹　（久留米リハビリテーション学院）
武田　実　（川崎病院　手外科センター）
栗木　康介　（福岡整形外科病院）
太島　孝也　（聖マリア病院）

○ 長崎県

野中　信宏　（愛野記念病院　手外科センター）
杉野　美里　（貞松病院）
堀　泰輔　（いまむら整形外科医院）

○ 熊本県

佐伯　匡司　（たぐち整形外科クリニック）

○ 大分県

渡辺　誠司　（大分中村病院）

○ 沖縄県

澤田　歩　（那覇市立病院）

2021 年 12 月現在

【活動報告】

○　学術集会

第 1 回　　学術集会会長　　田崎　和幸　（2010 年 1 月 16 日　in 福岡）
第 2 回　　学術集会会長　　大川　尊規　（2011 年 2 月 6 日　in 大分）
第 3 回　　学術集会会長　　野中　信宏　（2012 年 2 月 4・5 日　in 沖縄）
第 4 回　　学術集会会長　　佐伯　匡司　（2013 年 2 月 2 日　in 佐賀）
第 5 回　　学術集会会長　　杉野　美里　（2014 年 2 月 2 日　in 宮崎）
第 6 回　　学術集会会長　　岡　大樹　　（2015 年 2 月 8 日　in 久留米）
第 7 回　　学術集会会長　　木浦　扇　　（2016 年 2 月 6 日　in 福岡）
第 8 回　　学術集会会長　　下門　範子　（2017 年 2 月 18 日　in 北九州）
第 9 回　　学術集会会長　　武田　実　　（2018 年 2 月 3 日　in 福岡）
第 10 回　学術集会会長　　堀　泰輔　　（2019 年 2 月 16 日　in 長崎）
第 11 回　学術集会会長　　佐伯　匡司　（2020 年 2 月 1 日　in 熊本）
第 12 回　学術集会会長　　山田　玄太　（2021 年 2 月 6 日　in 鹿児島　中止）

○　研究会主催研修会

<u>九州地方</u>

第 1 回　ハンドセラピィ研修会
（2009 年 5 月 23・24 日 in 福岡）
第 2 回　手外科疾患に対するセラピィとスプリント
（2010 年 10 月 9・10 日 in 福岡）
第 3 回　ハンドセラピィの基礎と臨床実践
（2011 年 6 月 11・12 日 in 熊本）
第 4 回　手外科疾患における画像の見方，手指腱損傷・橈骨遠位端骨折の治療戦略
（2012 年 8 月 18・19 日 in 長崎）
第 5 回　ハンドセラピィに必要な基礎知識と臨床実践/肘・手関節を中心に
（2013 年 10 月 13・14 日 in 久留米）
第 6 回　手指伸筋腱に着目したハンドセラピィ
～評価・解剖から Zone 別治療戦略について～
（2014 年 7 月 20 日 in 熊本）
第 7 回　骨折後のハンドセラピィ
～手指・手関節の解剖基礎とハンドセラピィ治療戦略・スプリント療法実践～
（2014 年 9 月 20・21 日 in 福岡）
第 8 回　スポーツ外傷のハンドセラピィ
（2015 年 9 月 26・27 日 in 宮崎）
第 9 回　レントゲンの診方～手の基本構造と画像所見～
（2016 年 6 月 14 日 in 北九州）

第 10 回　手と脳
（2016 年 11 月 18 日 in 北九州）
第 11 回　肩関節，拘縮，骨折，腱損傷のリハビリを基礎から学ぶ
（2017 年 7 月 1 日・2 日 in 福岡）
第 12 回　肩関節，拘縮，骨折，腱損傷のセラピィの実践
（2017 年 9 月 30 日・10 月 1 日 in 福岡）
第 13 回　各疾患のセラピィを極める．～解剖とセラピィ，症例と通して学ぶ～
（2018 年 7 月 14 日・15 日 in 福岡）
第 14 回　手外科疾患のセラピィや実践技術を学ぶ
（2018 年 11 月 17 日・18 日 in 福岡）
第 15 回　症例を通して実践的なセラピィを学ぶ
（2019 年 5 月 18 日・19 日 in 福岡）
第 16 回　骨折のセラピィに必要な基礎知識やX 線画像の診方を学び，実践技術を習得する
（2019 年 12 月 7 日・8 日 in 熊本）
第 17 回　～基礎から学べるハンドセラピィ・臨床で私が常に意識しているところ教えます～
（2021 年 7 月 1 日～31 日　web 開催）

特別セミナー
「手指各関節による実践報告」vol.1
（2013 年 12 月 1 日 in 北九州）
「骨折後のハンドセラピィ」
～手指・手関節の解剖基礎知識とハンドセラピィ治療戦略・スプリント療法戦略～
（2014 年 11 月 30 日 in 熊本）
「手外科医からセラピストへ」
（2016 年 12 月 20 日 in 福岡）

中国，四国地方
「手関節の基礎知識と橈骨遠位端骨折について」
（2011 年 3 月 20 日　&　9 月 13 日 in 岡山）
「橈骨遠位端骨折と手指骨折に対するリハビリテーション」
～機能解剖・触診から治療まで～
（2016 年 10 月 15・16 日 in 岡山）

スプリント講習
第 1 回　2011 年 12 月 3・4 日 in 沖縄
第 2 回　2012 年 10 月 20・21 日 in 福岡
第 3 回　2013 年 8 月 3・4 日 in 熊本
第 4 回　2014 年 11 月 30 日 in 熊本

協賛・広告

《協　賛》

医療法人同信会　福岡整形外科病院

《広告掲載等》

医療法人同信会　福岡整形外科病院

マクセル株式会社

（順不同）

整形外科の専門病院として
最新・最良の医療を提供しています

名　　称　：医療法人同信会　福岡整形外科病院
(日本医療機能評価機構認定病院)

病 院 長　：吉本 隆昌

病 床 数　：175床

診 療 日　：月~土曜日

受付時間　：月~金　8：30~11：30
13：30~16：30
土　8：30~11：00

休 診 日　：日曜・祝日

当院の主な取り組み

人工関節置換術
年間300件以上の人工関節置換術を行っています。

高度専門医療
PRP療法、自家培養軟骨移植術、椎間板酵素注入療法など、最新の医療を導入しています。

スポーツ整形
様々なスポーツ外傷・スポーツ障害に対する診療実績を有しています。
福岡ソフトバンクホークス・アビスパ福岡のチームドクターも務めています。

地域貢献・国際交流
国内外への学会参加・発表等の活動、視察受入等で医療技術の研鑽を目指しています。

医療法人 同信会
福岡整形外科病院
FUKUOKA ORTHOPAEDIC HOSPITAL
整形外科・リウマチ科・リハビリテーション科・麻酔科

福岡県福岡市南区柳河内2-10-50
TEL：092-512-1581　FAX：092-553-1038
詳しくはホームページまで
福岡整形外科　検索

磁気センサ型

指タッピング装置 UB-2 非医療機器

maxell
Within, the Future

手指の運動機能を定量化できる測定デバイス

「磁気センサ型指タッピング装置UB-2」は、指の動きを正確に測定し、目視観察では感覚的にしか捉えられなかった手指の微妙な動きの変化(巧緻運動機能)を定量化/可視化できます。

※本装置は、研究用途のみにお使いいただけます。

44種類/最大248個の特徴量を算出

指先に装着した磁気センサ間の距離(二指間距離)を10ms間隔で測定し、指の動きを可視化します。
測定された値から、マクセル独自のアルゴリズムで44種類の特徴量(指の動きを表す指標)を導き出し、数値化します。測定パターン*の組合せで最大248個の特徴量を算出することができます。

*測定パターン：左手のみ・右手のみ・両手同時・両手交互などを組み合わせることが可能です。

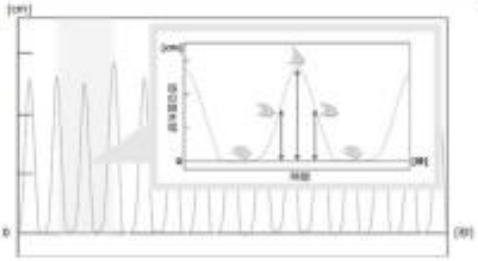

測定データの分析が可能

指の動きの測定結果および算出された特徴量は数値データとしてCSVファイルに出力することができます。
表計算ソフトやデータベースソフトなどを使用することで、画面表示や目視だけでは分からない、さらに詳細な数値と特徴量の傾向や、継続的な測定による手指の動きの変化などの確認に活用いただけます。



<CSVファイルによる出力(例)>

マクセル株式会社 www.maxell.co.jp

〒240-0005 横浜市保土ヶ谷区神戸町134 横浜ビジネスパーク ノース・スクエアIII

製品情報はこちら

https://biz.maxell.com/ja/wellness_beauty_care/finger_tapping/